

# 出田眼科病院での治療法

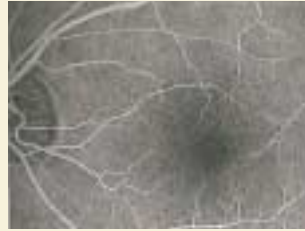

## Step 1 詳しく観察して治療方針を決定

### 蛍光眼底造影検査

造影剤を静脈注射して、眼底部分の新生血管の様子を観察します。

※その他、中心暗点や変視症の有無を調べるためのアムスラー検査も行います。



正常な眼底の血管

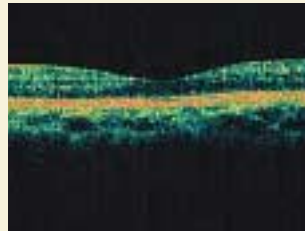


異常  
血管の破損により、造影剤の漏出が認められる。

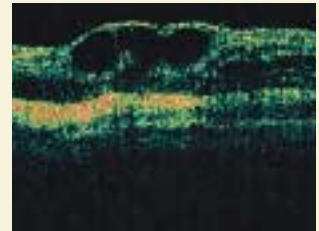
### OCTスキャナ

肉眼では観察できない眼の奥の状態を断層画像で詳細に把握できます。昨年9月に最新式のOCT IIIを導入しました。

※その他、中心暗点や変視症の有無を調べるためのアムスラー検査も行います。



正常な眼底の断面



異常（加齢黄斑変性）  
新生血管と網膜の破壊が認められる。

## Step 2 検査の結果に基づいた適切な治療

### 初期段階

加齢に抵抗するため、ビタミンC、Eを使用し、出血時には止血剤を内服するなどします。

### 新生血管が発生した場合

新生血管をレーザーで焼き固める治療が一般的です。中心窩に出血がある場合は、経瞳孔温熱療法TTT（Transpupillary Thermo Therapy）という最新治療も行っています。

### 症状が進行した場合

新生血管を除去するための黄斑下手術や、硝子体出血を消退させるための硝子体切除術を行います。

当院は網膜・硝子体疾患の治療には特に力を注いでいます。

### 医師からのコメント

加齢によって起こる病気ですが、原因ははっきりしていません。白内障のように誰もがかかる病気ではありませんが、頻度は決して低くありません。また、視力が低下してしまってからでは回復は困難となります。大切なのは、早期発見と適切な治療です。定期的な眼底検査をおすすめします。

監修 院長：出田秀尚



### おすすめメニュー

“ふんわり卵のオムライス”が誕生！デミグラスソースとライスも一緒に味の三重奏をお楽しみ下さい。

ふんわり卵のオムライス(サラダ付き)  
(598kcal) 650円



軽食・喫茶

カフェ

白水